

# Datos del caso

---



Hospital: Complejo Hospitalario de Jaén

Facultativo: Dr. Guzmán Herrera

Fecha del procedimiento: 10/10/2017

## Características del paciente

Edad del paciente

80 años

Género

Hombre

Diabetes mellitus

no

Hipertensión

Si

Hipercolesterolemia

Si

ICP previo

No

CABG previa

Si, AMI a DA y safena a marginal, diagonal y coronaria derecha.

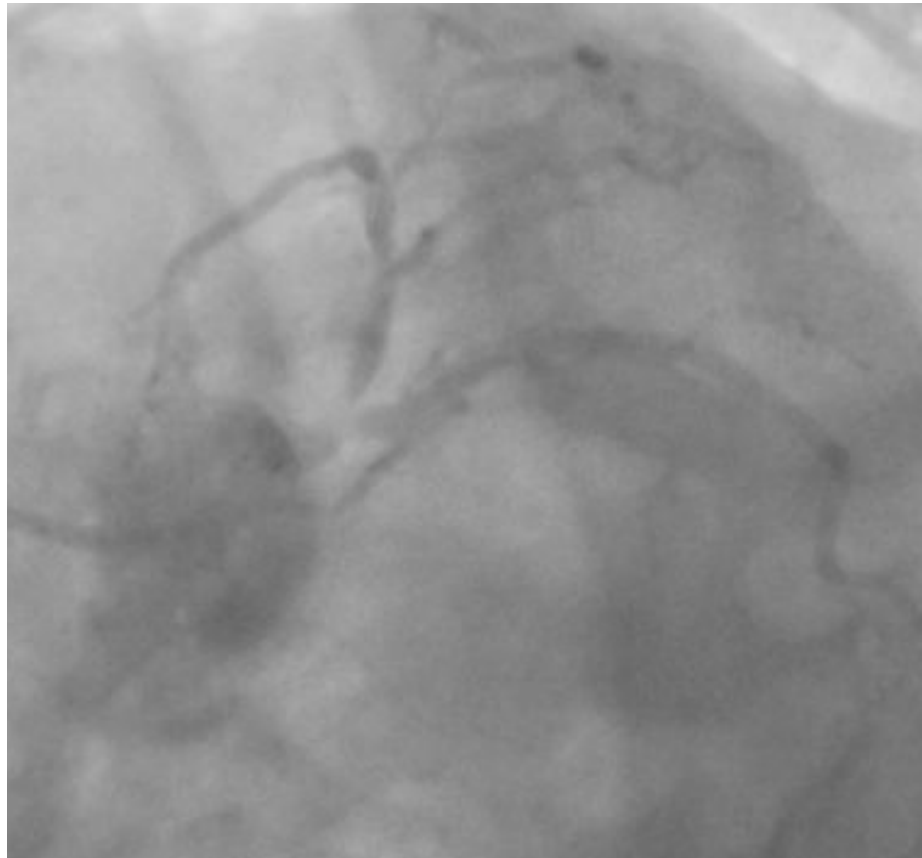
Fallo renal (GFR<60ml/min)

Sí 55 ml/min

Fracción de eyección VI (%)

60%

## Angiograma previo



## Características de la lesión/vaso tratado

Vaso tratado

LCX

Localización

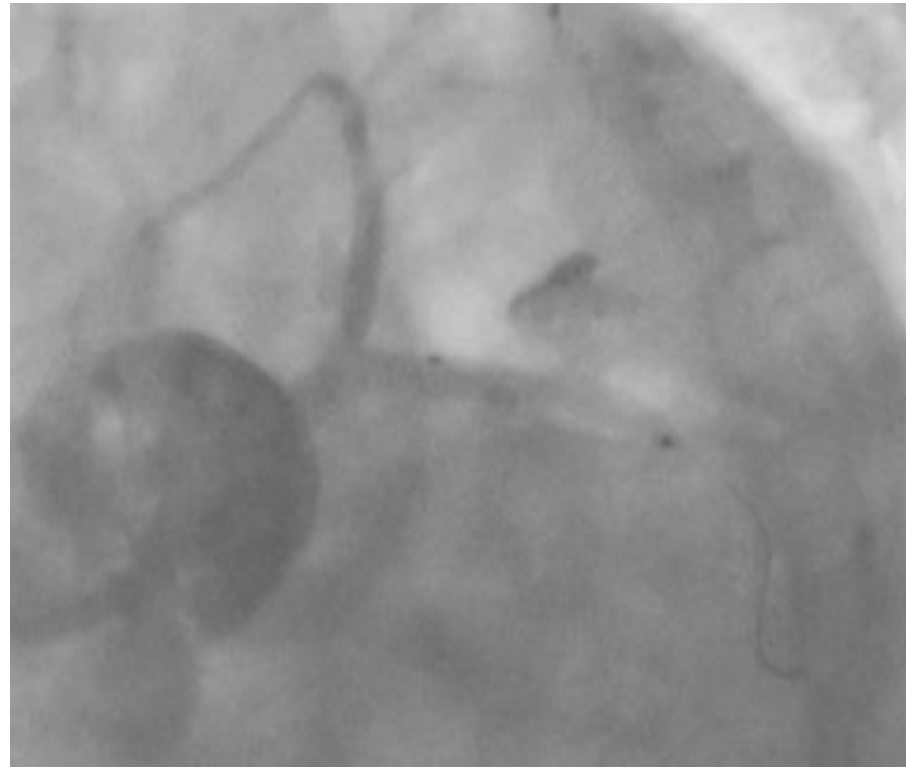
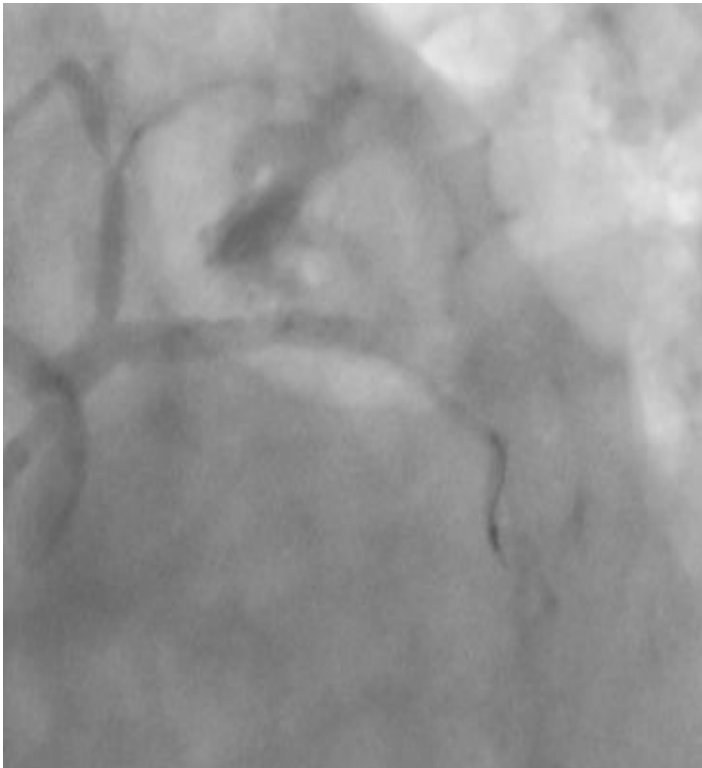
Medial

Número de vasos tratados en el procedimiento total

3

Lesión:

C



## Características del procedimiento

### Vía de acceso

Femoral

### Considera que el aposicionamiento del stent a la anatomía del vaso ha sido

Bueno

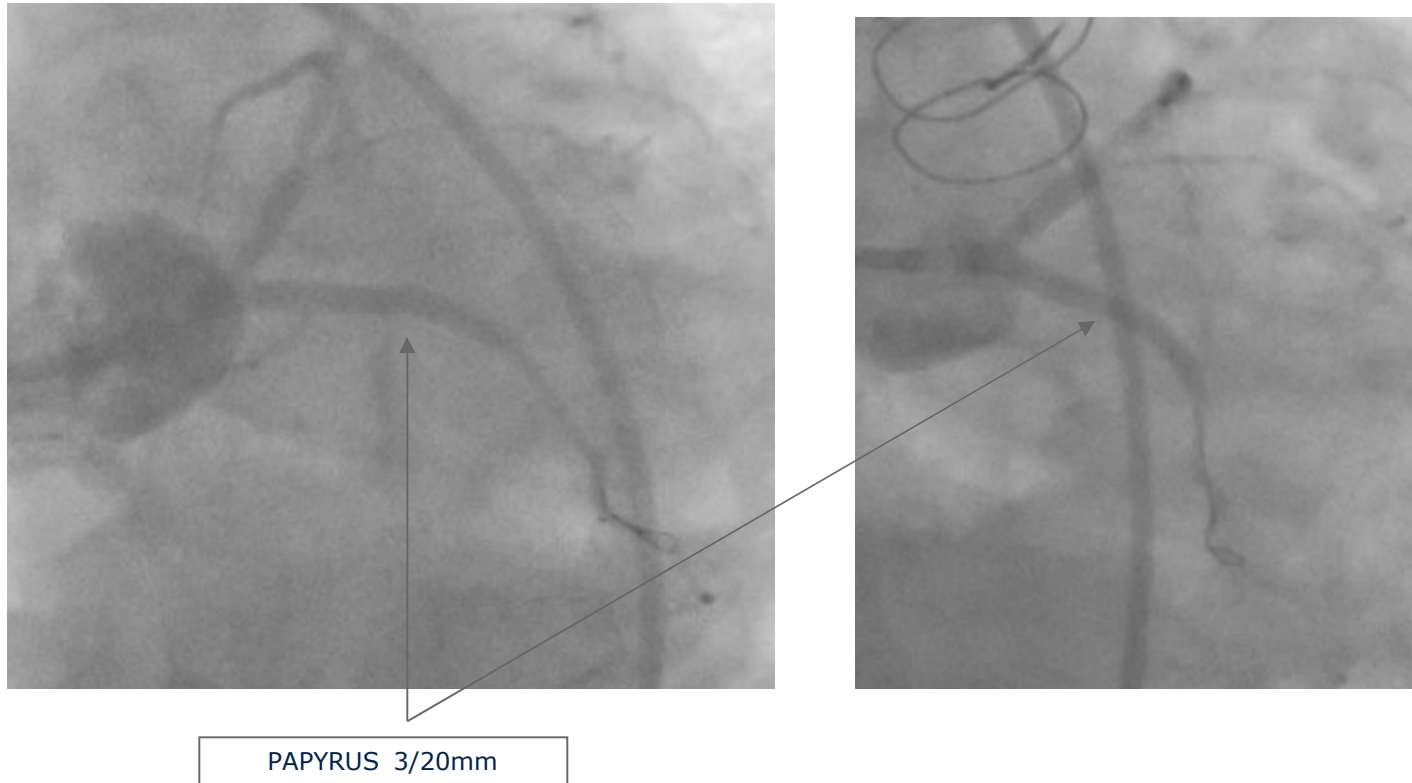### ¿La implantación del stent Papyrus fue exitosa?

Sí, se implantó un stent Papyrus 3/20mm tras objetivar fuga coronaria al postdilatar stent de everolimus Synergy 2.75/20mm, con control inmediato de la fuga sin precisar pericardiocentesis.

### Considera que el resultado global del procedimiento ha sido:

Satisfactorio (10)

## Angiograma final



## Comentarios:

**Presentamos el caso de un paciente complejo con enfermedad coronaria severa de tronco y tres vasos con revascularización quirúrgica previa con oclusión de injertos venosos, decidiéndose tratamiento percutáneo de TCI protegido bifurcado con minicrush (considerando rama principal la arteria circunfleja- donde se implanta stent Xience 3/15mm), que se realiza sin complicaciones. Posteriormente, al implantar stent Synergy 2.75/20mm en circunfleja (solapado al 3/15mm previo) se produce rotura coronaria, que se resolvió de forma rápida con implante de stent Papyrus 3/20mm.**



## Seguimiento clínico a 6m:

El paciente evolucionó de forma favorable, sin derrame pericárdico y con función sistólica conservada. A 7 meses se encuentra doblemente antigregado y asintomático.